認知症および軽度認知障害患者の画像所見に関する後ろ向き研究

『研究対象者並びにご家族の方へ』

当研究は当院放射線部において2004年1月以降2008年7月までに頭部MRIの撮影を受けられた方を対象に研究させていただきます。

【はじめに】

アルツハイマー病は認知症の主な原因であり、社会の高齢化に伴い患者数の増加が大きな問題となっています。最近まで有効な治療法がありませんでしたが、すでにいくつかの治療薬が使われはじめています。このような背景のもとで、アルツハイマー病やその前駆状態と考えられている軽度認知障害を早期に診断するための客観的な診断法が求められています。MRIやSPECTといった画像診断法は、これらの疾患の診断に有用であり、日常的に広く使われています。MRIでは疾患に特異的な局所の脳の萎縮を、SPECTでは局所の脳血流の低下を調べています。

【研究内容】

当九州大学放射線部において撮影された脳MRIおよび脳血流SPECTの画像を閲覧して解析しなおします。その結果を、診療録に記載されている病名や重症度、心理テストの結果などの臨床情報と比較することで、早期診断のための画像所見を見つけます。

【研究期間】

研究を行う期間は2011年までと考えております。

【医学上の貢献】

この研究によりアルツハイマー病や軽度認知障害の早期診断に役立つ画像所見を発見できれば、将来、適切な診断にもとづく早期治療にも役立つものと考えられます。

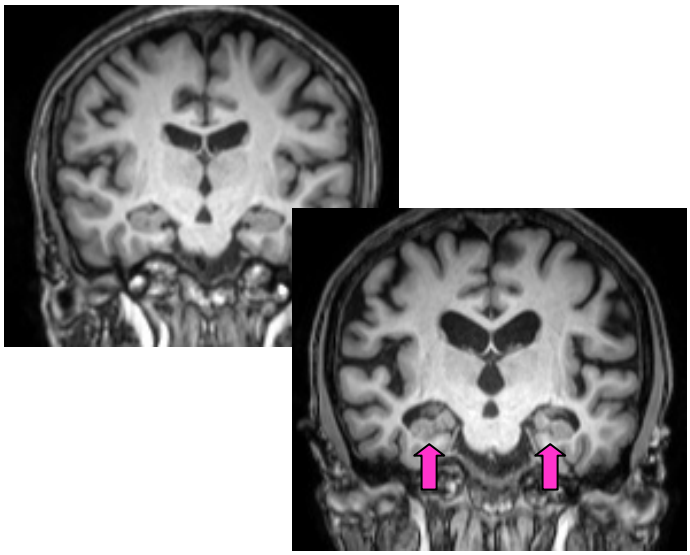

図1．正常者（左）とアルツハイマー病患者（右）の脳MRI
患者の脳において両側側頭葉内側部の萎縮がみとめられる（矢印）。

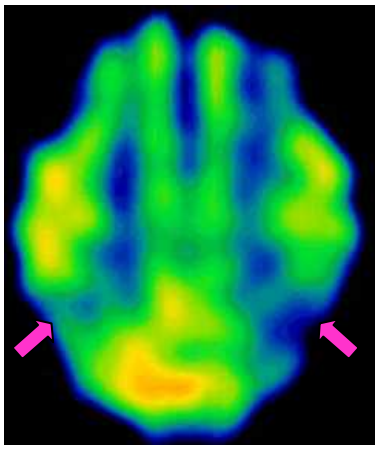

図2．正常者（左）とアルツハイマー病患者（右）の脳血流SPECT
両側頭頂葉の血流低下がみとめられる（矢印）。

【研究機関・問い合わせ先】

九州大学大学院　臨床放射線科学
教授　本田　浩
講師　吉浦　敬
助教講師　阿部光一郎
医員　樋渡昭雄
九州大学大学院　神経内科
准教授　大八木　保政
九州大学大学院　精神病態医学
講師　門司　晃

連絡先：〒812-8582 福岡市東区馬出3-1-1
Tel 092-642-5695