

Arterial spin labeling (ASL)法による 悪性リンパ腫と膠芽腫の鑑別に関する後ろ向き研究

【はじめに】

脳腫瘍の術前検査において、MRIはほぼ必須です。造影剤を用いた検査法(dynamic study)は腫瘍の悪性度鑑別に有用とされており、グリオーマに関しては、近年非造影でのdynamic study (ASL法)を用いた画像検査でも悪性度のある程度推定する事が可能とされています。本研究では、診療の一部として撮影された悪性リンパ腫と膠芽腫患者の画像所見を後ろ向きに解析し、両者の診断および鑑別における有用性を検討することを目的としています。下図のようにASL法は腫瘍の血流評価に有用であると考えます。

ASL法は造影剤を必要としないため、腎機能障害を有する患者さんや妊婦、造影剤アレルギーを有する方のように、造影剤使用が禁忌である場合に特に有用であると思われる、繰り返し検査可能である事も利点となります。

【対象】

当研究は当院放射線部において2008年1月1日以降2011年9月30日までに頭部MRIの検査を受けられた患者さん60名を対象に研究させていただきます。対象者となることを希望されない方は、下記連絡先までご連絡下さい。

【研究内容】

当九州大学放射線部において撮影された脳MRIの画像を閲覧して解析しなおします。得られた値を、悪性リンパ腫と膠芽腫において比較することで、両者の鑑別が可能であるかを検討致します。

【患者さんの個人情報の管理について】

本研究では個人情報漏洩を防ぐため、個人を特定できる情報を削除し、データのデジタル化、データファイルの暗号化などの厳格な対策を取っています。本研究の実施過程及びその結果の公表(学会や論文等)の際には、患者さんを特定できる情報は一切含まれません。

【研究期間】

研究を行う期間は承認日より平成26年3月31日

【医学上の貢献】

この研究により悪性リンパ腫と膠芽腫を鑑別できれば、診断における造影剤投与の必要性が低減し、患者さんが検査を受けられる際の負担軽減にも役立つものと考えられます。

【研究機関】

臨床放射線科学分野・教授 ・本田 浩(研究責任者)

臨床放射線科学分野・准教授・吉浦 敬

放射線部 ・助教 ・樋渡 昭雄

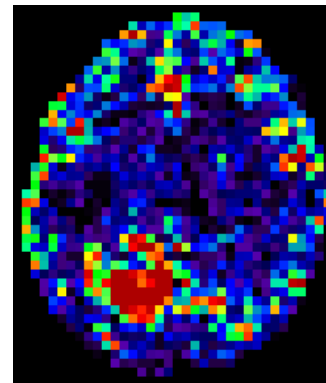
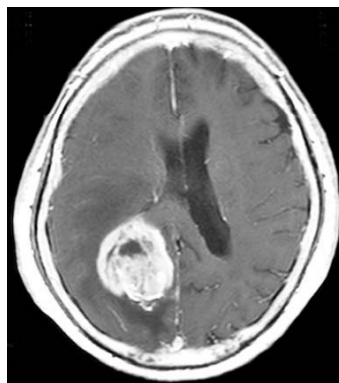
臨床放射線科学分野・医員 ・榎尾 理

放射線科 ・助教 ・山下 孝二

連絡先: 〒812-8582 福岡市東区馬出3-1-1

Tel 092-642-5695

担当: 山下 孝二



左図: 造影後T1強調画像 右図: ASL法(造影剤不使用)。
ASL法にて、腫瘍の増強部位に一致して信号上昇がみられる。